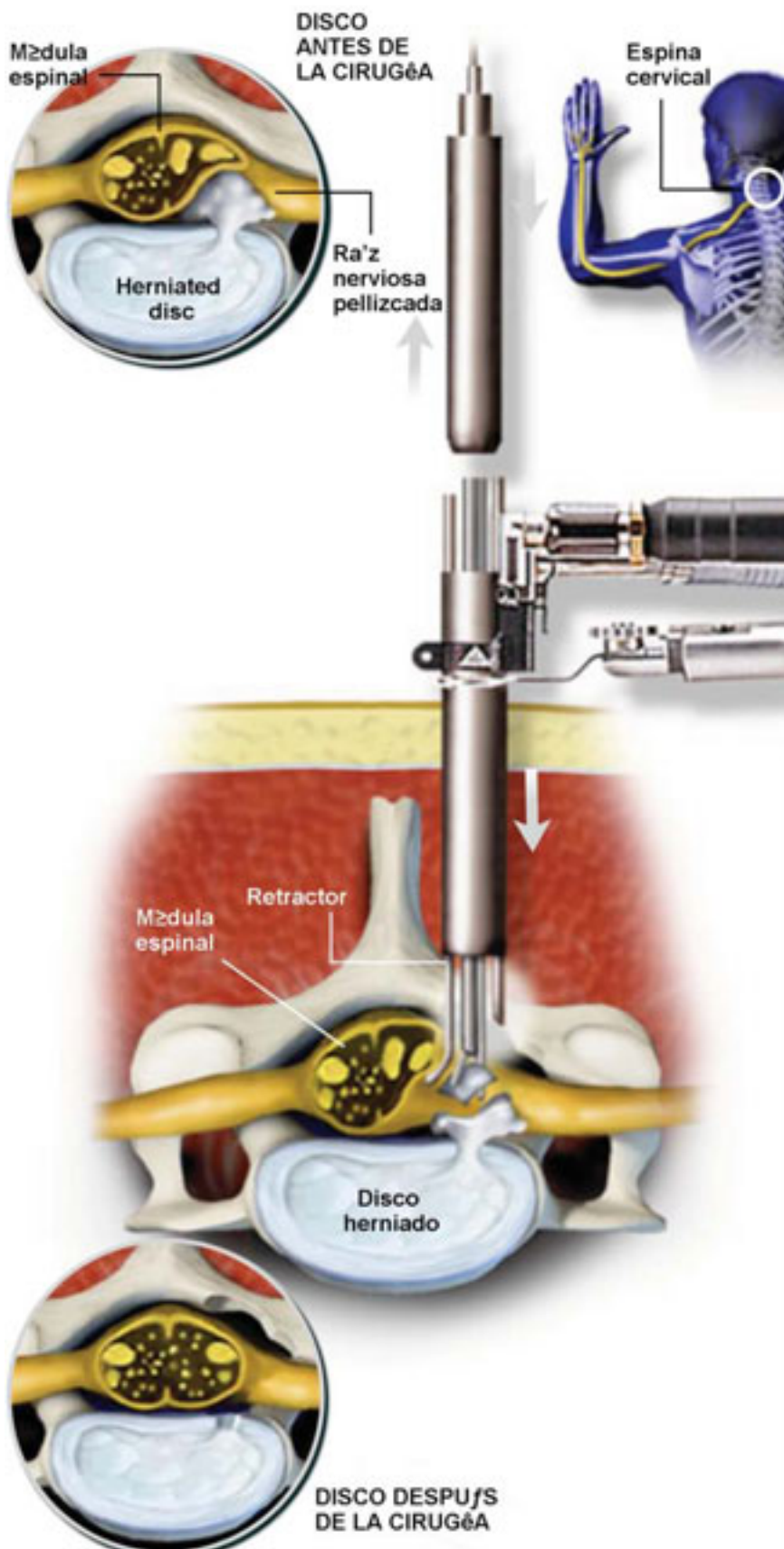


DISCECTOMÍA CERVICAL POSTERIOR MICRO-ENDOSCÓPICA



Descripción general

Con esta cirugía se extrae el hueso y/o la porción herniada o enferma de un disco, para aliviar el dolor del cuello y el dolor radiante del brazo causado por las partes del disco que presionan sobre las raíces nerviosas.

Se inserta el alambre guía

Mediante una pequeña incisión un cable guía se inserta para localizar el disco afectado. El cirujano utiliza una máquina especial de rayos X, llamado fluoroscopio, con el fin de asegurar que la ruta hacia el disco herniado es la correcta.

Se insertan los tubos

Tubos de dilatación que pasan sobre el cable guía separan el tejido creando una abertura hacia las vértebras. El cable guía es luego retirado.

Se posiciona el retractor

El retractor tubular, por medio del cual se realizará la cirugía, se desliza sobre los tubos dilatadores. Se ubica sobre la superficie del hueso. Todos los tubos dilatadores son luego retirados.

Se insertan los instrumentos

Se ubican una luz quirúrgica y una cámara pequeña o microscopio a través del tubo para permitir al cirujano observar el disco. Los instrumentos quirúrgicos se utilizan para despejar el hueso y el tejido blando para tener acceso al canal espinal.

Se expone el nervio

Se puede usar un taladro para despejar algún hueso, exponiendo la raíz nerviosa pellizcada y el disco herniado debajo de ésta.

Se examina el nervio

Un pequeño instrumento se introduce a través del retractor tubular, y se puede usar para verificar que el nervio este despejado.

Se extrae el disco dañado

El cirujano extrae la porción herniada del disco, y limpia el área, haciendo espacio para que el nervio vuelva a su posición normal.

Fin del procedimiento

Se retira el retractor tubular, permitiendo que el tejido cierre. Se utiliza una pequeña venda para cerrar la herida superficial.